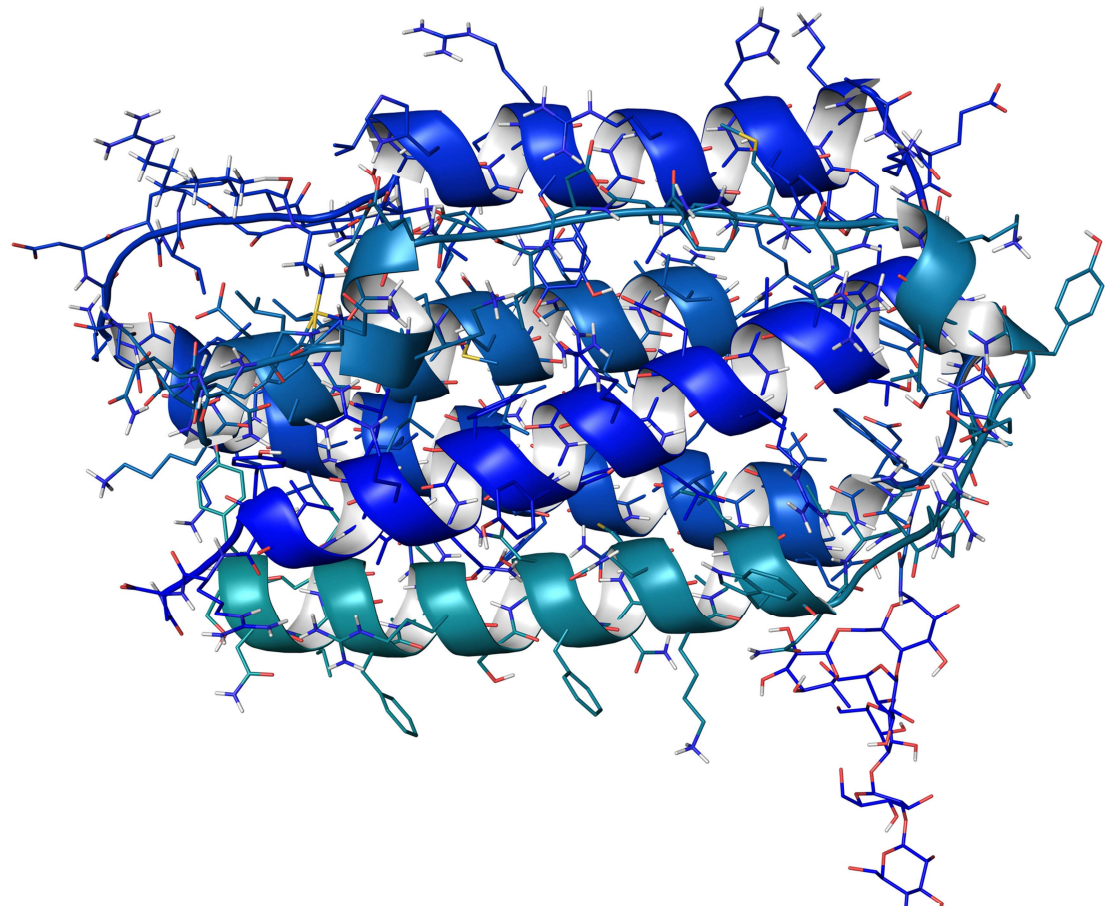


„INTERFERON, za mało źle za dużo też niedobrze

dr n.med. Beata Wolska-Kuśnierz
Poradnia Immunologii IPCZD

11.03.2024 IPCZD
Posiedzenie kliniczne



- ❑ **Filip** urodzony z CI 38 Hbd, 3640 g, 9 pkt. wg skali Apgar
- ❑ okres noworodkowy niepowikłany
- ❑ 12 mies. życia:
 - limfadenopatia
 - rozpoznano BCGitis zlokalizowany
- ❑ od 2 do 14 r.ż. „banalne” infekcje
- ❑ 14 r.ż. I drugi rok „chorowania” jego Mamy
 - ból biodra lewego, bez jakichkolwiek innych dolegliwości
 - MRI biodra – MRI – rozlane zmiany w trzonie kręgu L5, bocznych częściach kości krzyżowej i częściowo w trzonach S1, S2 i S3 po prawej stronie, wzrost sygnału w kości krzyżowej przylegającej do obszarów mięśni biodrowych; podobne zmiany widoczne w lewym stawie krzyżowo – biodrowym i biodrowym; **obraz zmian w kości jest najbardziej typowy dla procesu nowotworowego**

Dzięki uprzejmości prof. Sylwii Kołtan

I próba definitywnego rozstrzygnięcia: nowotwór - infekcja

- Lipiec 2012 r.: pierwszy zabieg operacyjny z pobraniem zmian opisanych w badaniach obrazowych – krąg lędźwiowy V wraz z otaczającymi go tkankami miękkimi
 - opis operatora: pobranie tkanek ze zmienionego patologicznie kręgu oraz „rozpływających” się tkanek otaczających krąg
 - hist.-pat: niezmieniona tkanka kostna i mięśniowa (?????)



- ponieważ nie brano pod uwagę mykobakteriozy – nie pobrano materiału na badania w tym kierunku

Dzięki uprzejmości prof. Sylwii Kołtan

Ciąg dalszy odysei diagnostycznej u Filipa

- ❑ **ale w sierpniu 2012 ponownie przyjęty do szpitala**
 - **wciąż bolało biodro**
 - **ubytek masy ciała (2 kg przez 2 miesiące)**
 - **stale podwyższone CRP (114 – 130 mg/l)**
 - **przewlekła niedokrwistość mikrocytarna typowa dla przewlekłego stanu zapalnego**
 - **hipergammaglobulinemia**
 - **standardowe badania w kierunku zakażeń bakteryjnych ujemne**
 - **objawy depresji – umierająca Mama- → chłopiec bał się, że ma nowotwór**
 - **Tata cały czas powtarzał, że Filip zaraził się od Mamy**
 - **wg Taty „bliźniaczy” sposób chorowania (wg niego u Mamy zanim pojawiła się gorączka, też dominowały dolegliwości bólowe kości)**

Dzięki uprzejmości prof. Sylwii Kołtan

Co z podejrzeniem *Mykobakteriozy* u Filipa?

- Druga biopsja operacyjna (szyjka kości udowej i tkanki miękkie, krętarz mniejszy kości udowej lewej i tkanki miękkie):
 - ✓ ponownie rozbieżność oceny makroskopowej i mikroskopowej – w opinii chirurga pobrał ewidentnie patologiczne masy tkankowe, hist – pat: łagodny stan zapalny, brak podstaw do rozpoznania nowotworu, jak i *Mykobakteriozy*
 - ✓ badania pobranych tkanek w kierunku *Mykobakterioz* (posiewy + PCR) ujemne



Dzięki uprzejmości prof. Sylwii Kołtan

Tymczasem Filip...

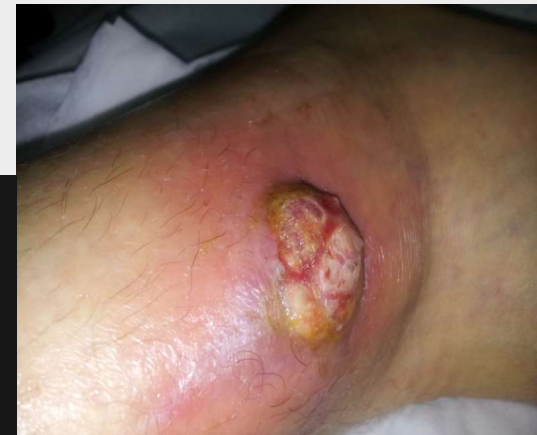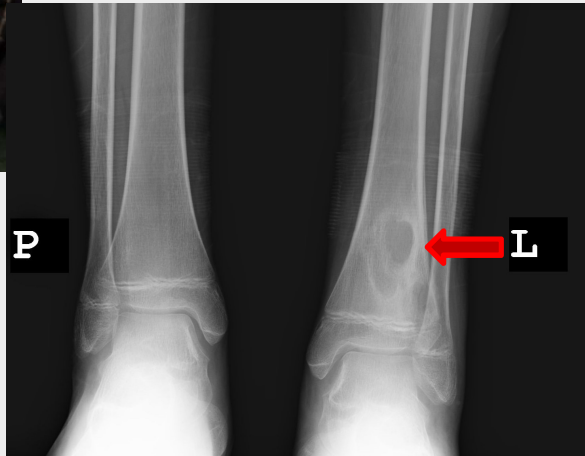
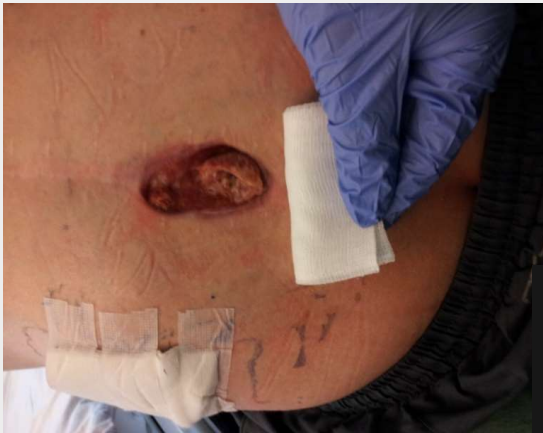- ❑ Czuł się coraz gorzej i we wrześniu 2012 ponownie hospitalizowany
 - stracił na masie ciała kolejne 2 kg
 - pojawiła się wzmożona potliwość
 - stany podgorączkowe i gorączka
- ❑ immunolog sugerował rozpoczęcie wielolekowej terapii przeciwpłatkowej...
- ❑ hematologowie jednak uważali, że powinna być przeprowadzona kolejna biopsja, celem wykluczenia nowotworu ...
- ❑ ... aczkolwiek wydawał się on coraz mniej prawdopodobny

- ❑ W 10.2012 r. przeprowadzono 3 biopsję operacyjną fragmentu kości, węzła chłonnego oraz otaczających tkanek; pobrano również płyn stawowy z lewego stawu kolanowego (obrzęk i bolesność pojawiły się dzień przed zabiegiem)
- ❑ Hist - pat: prawie nic – odczyn histiocytarny w węźle chłonnym, brak podstaw do rozpoznania nowotworu, brak innych specyficznych zmian chorobowych
- ❑ Badania w kierunku Mykobakterioz: w każdej tkance i płynie stawowym obecność *Mykobakterium avium* (wykazane w preparatach bezpośrednich i PCR)

Dzięki uprzejmości prof. Sylwii Kołtan



Troszkę później u Filipa:



Dzięki uprzejmości prof. Sylwii Kołtan

Dygresja

- ❑ testy typu Quantiferon i próba tuberkulinowa u chorych z zaburzeniami odporności są mało przydatne!!!!
- ❑ mogą być ujemne lub niespecyficzne u chorych z aktywną gruźlicą lub niegruźliczą mykobakteriozą!!



Dzięki uprzejmości prof. Sylwii Kołtan

Skoro u Filipa Mykobakterioza, to może u mamy też?

- ❑ Mama w tym czasie miała już bardzo zaawansowaną „chorobę nowotworową”
- ❑ pojawiły się kolejne „przerzuty” - chęłboczący guz na głowie
- ❑ decyzją Męża (sama nie była w stanie podejmować decyzji) trafiła do szpitala, gdzie nakłuto guz na głowie i wyhodowano *Mykobakterium avium i Salmonella*
- ❑ podjęto próbę leczenia zakażeń, ale leki nie miały szansy zadziałać – po kilku dniach, 3-11-2012 r. Mama Filipa zmarła; miała 44 lata

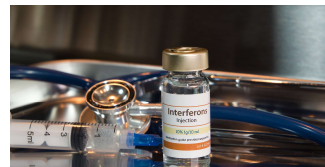Dwuletnie leczenie u Filipa:

- oparte o wielolekową terapię przeciwpłatkową
- liczne zabiegi operacyjne (oczyszczanie przetok)

- Zakończyło się sukcesem! Filip jest obecnie 24 letnim mężczyzną, który właśnie obronił „magisterkę” i zaczyna myśleć o założeniu rodziny (ma fajną dziewczynę, z którą mieszka)**

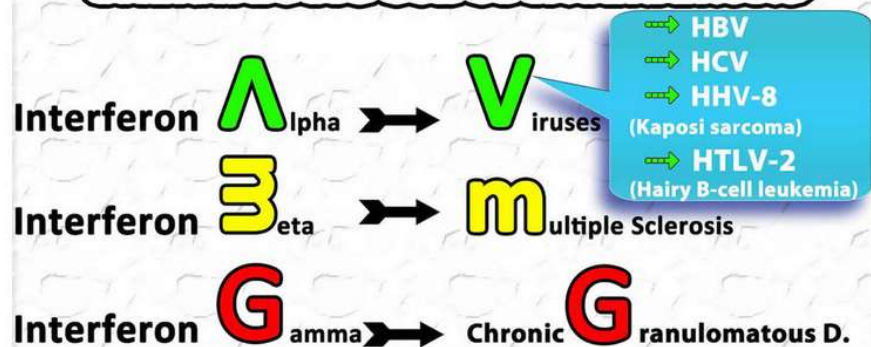
- Co ostatecznie rozpoznano u FILIPA ?**
- Co otrzymał jako leczenie biologiczne wspomagające terapię?**

SKUTECZNA BROŃ PRZECIWWIRUSOWA (1957)



HBV/HCV.....
czerniak...
stwardnienie rozsiane...

THERAPEUTIC USE OF INTERFERONS



działania niepożądane leczenia IFN

IFN I w SLE „sterile inflammation”

nowe spojrzenie
„w świetle CANDLE i
w rytmie STINGA”



- prezentację antygenów przez makrofagi
- wzrost liczby enzymów lizujących w makrofagach
- pobudzenie różnicowania się komórek Th1
- inicjowanie ekspresji cząsteczek MHC klasy I i II
- aktywacja komórek NK
- aktywacja syntazy tlenu azotu.....
- **cytokina, który najsilniej aktywuje makrofagi**

ANTYWIRUSOWE
ANTYBAKTERYJNE
PRZECIWNOWOTWOROWE

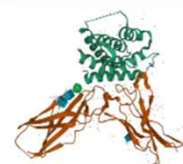

- zakażona komórka ostrzega sąsiednie o obecności wirusa poprzez wydzielenie interferonu
- wstrzymanie syntezy białek
- apoptoza zarażonych komórek
-



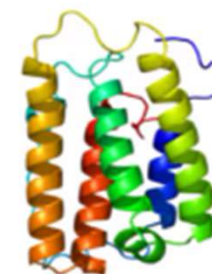
ANTYWIRUSOWE

ANTYWIRUSOWE
„ŚLUZÓWKOWE”
mucosa-restricted
type III IFNs (IFN-III)



Interferony typu III
IFN: $\lambda 1$, $\lambda 2$, $\lambda 3$, $\lambda 4$

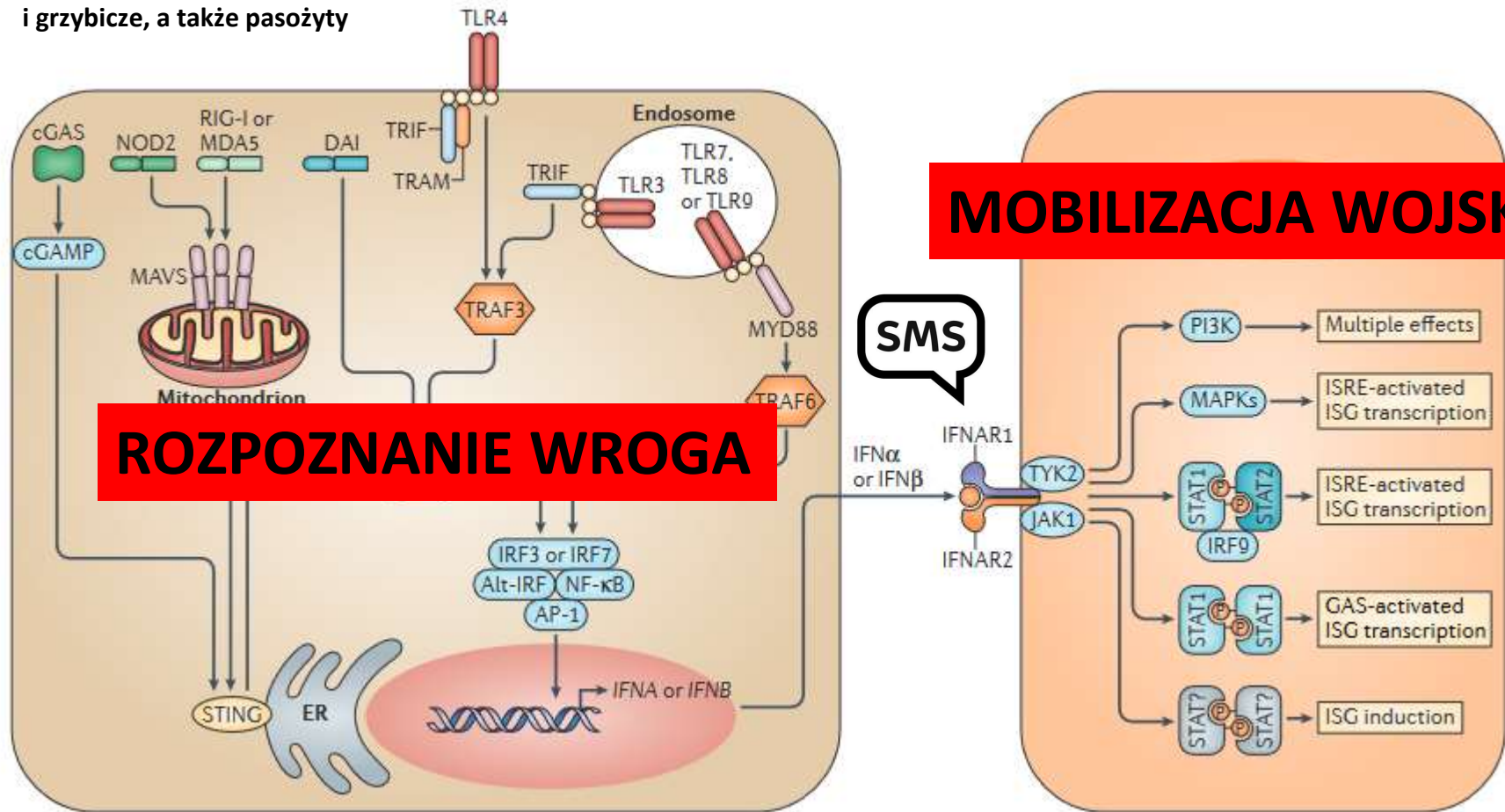
- IFN-III ograniczają replikację wirusa w tym miejscu
- bez wywoływania ogólnoustrojowej aktywacji układu odpornościowego



Interferony typu I
IFN: α , β , ϵ , κ , ω

- I IFNs produkowane w odpowiedzi na patogeny wirusowe, bakteryjne i grzybicze, a także pasożyty

- setki stymulowanych interferonem genów (ISG)



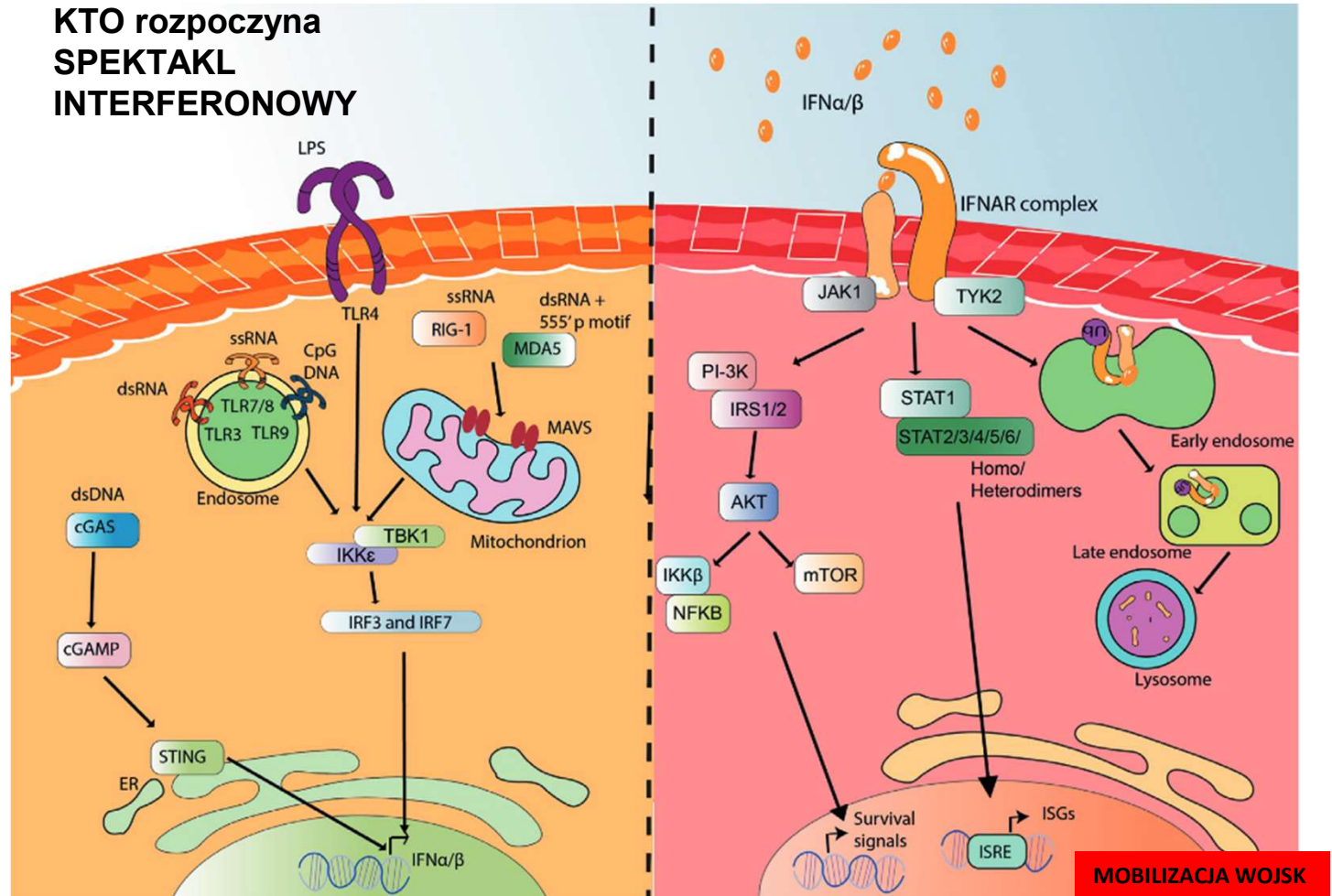
McNab F. Type I interferons in infectious disease. Nat Rev Immunol. 2015

KTO rozpoczyna SPEKTAKL INTERFERONOWY

Znane wrodzone błędy
odporności
w syntezie IFN-I, IFN-III i
innych mediatorów
prozapalnych w
odpowiedzi na infekcje
wirusowe

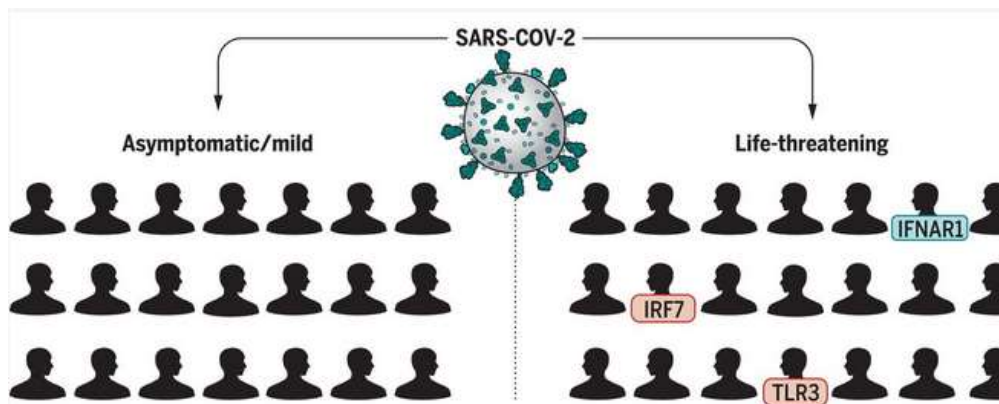
TLR3
IFIH1
IRF3
IRF7

**„KIEPSKIE”
ROZPOZNANIE WROGA**

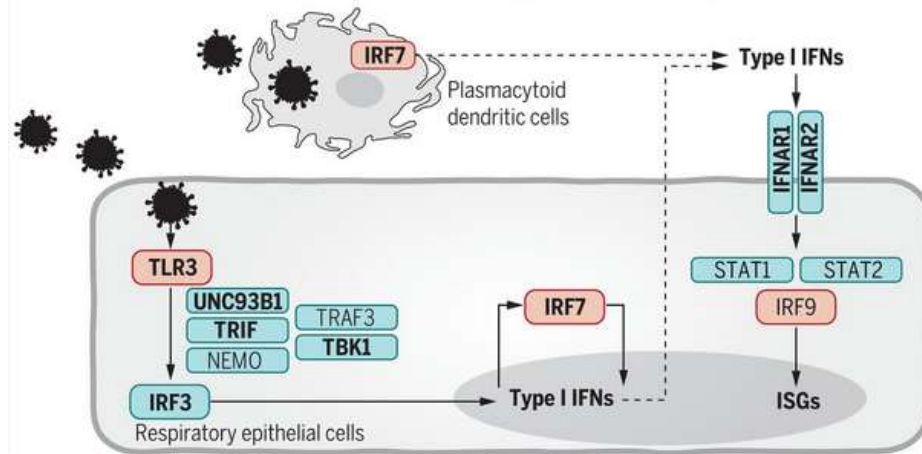


MOBILIZACJA WOJSK

Sprooten J. Type I interferons and endoplasmic reticulum stress in health and disease. *Int Rev Cell Mol Biol*. 2020

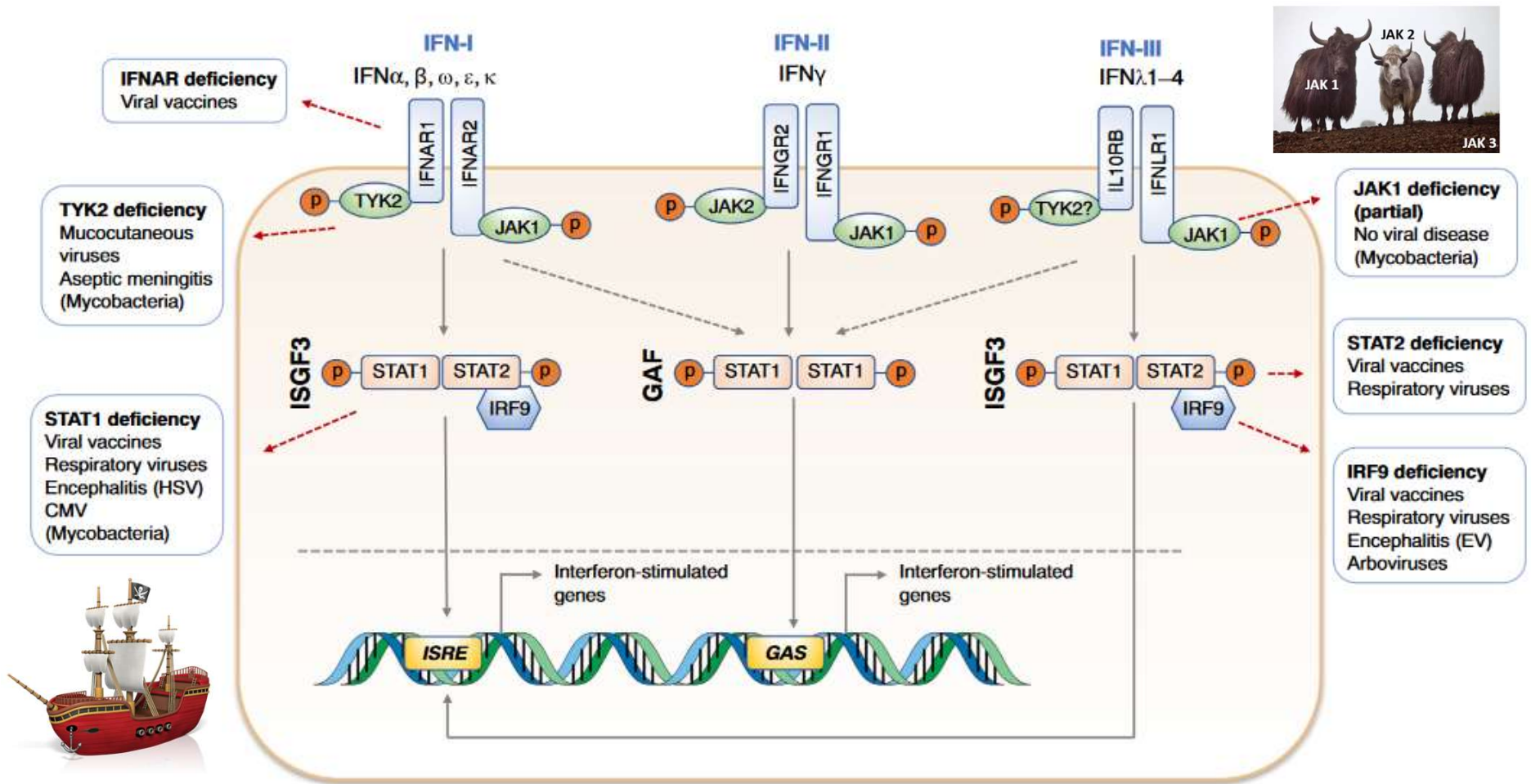


Inborn errors of type I IFN immunity

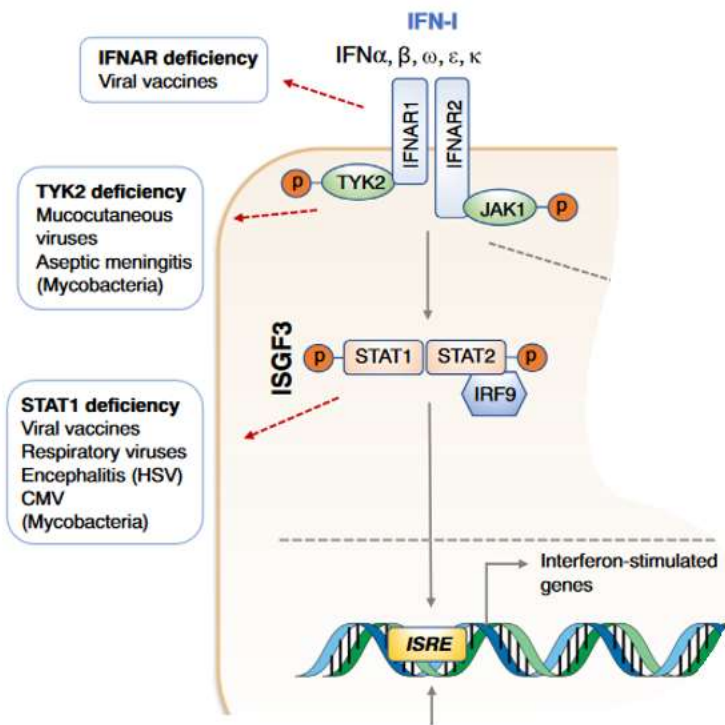


Inborn errors of TLR3- and IRF7-dependent type I IFN production and amplification underlie life-threatening COVID-19 pneumonia.

Zhang Q. Inborn errors of type I IFN immunity in patients with life-threatening COVID-19. Science. 2020



Duncan CJA. Genetic Lesions of Type I Interferon Signaling in Human Antiviral Immunity. Trends Genet. 2021

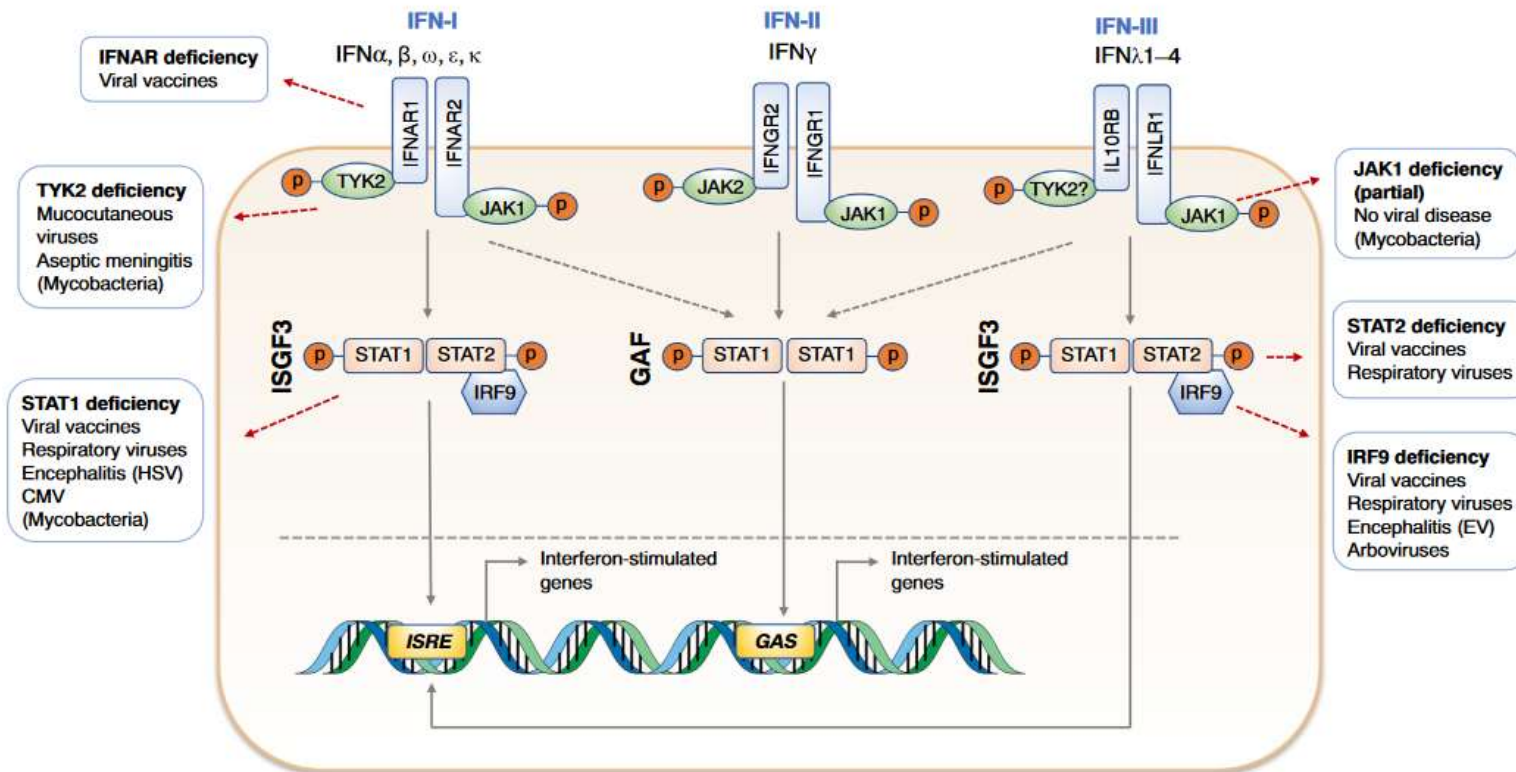


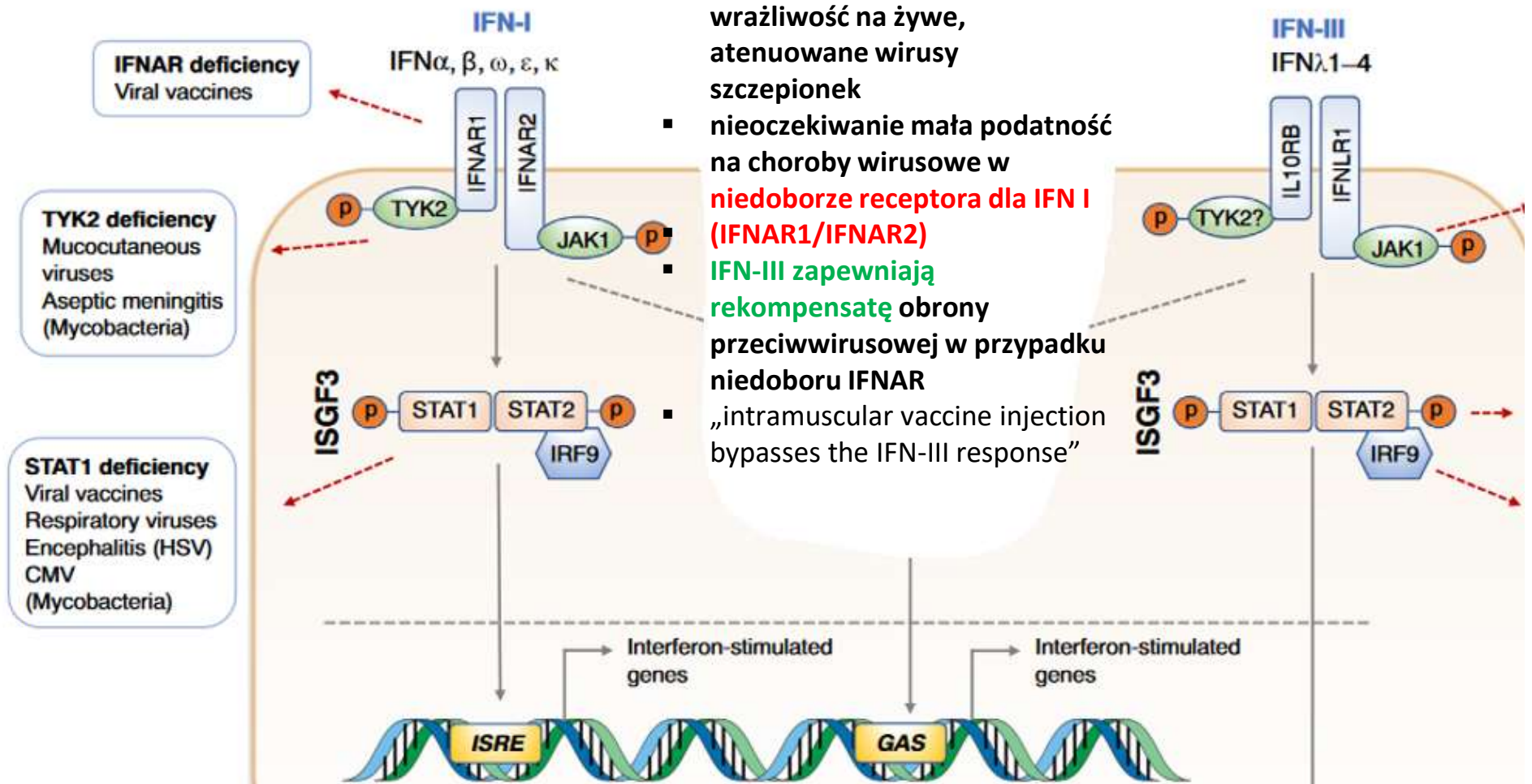
- podatność na szersze spektrum chorób wirusowych, m.in. wirusy układu oddechowego, takie jak grypa w **niedoborach STAT2 i IRF9**
- nie są szczególnie podatni na wirus cytomegalii (CMV)
- szeroka penetracja kliniczna: od śmierci w niemowlęctwie do braku widocznego fenotypu klinicznego
 - różnice środowiskowe w zasięgu i dawce wirusów napotykanym przez poszczególnych pacjentów
 - i/lub skuteczność kompensacyjnych szlaków odpornościowych przeciwko określonym patogenom

Duncan CJA. Genetic Lesions of Type I Interferon Signalling in Human Antiviral Immunity. Trends Genet. 2021

Pacjenci z **niedoborem STAT1**:

- zaburzona jest sygnalizacja w odpowiedzi na wszystkie typy IFN (I,II i III)
- wykazują najszerszą wrażliwość wirusową, w tym Herpes oraz Mykobakteriozy (BCG)
- defekt AR STAT1 – wskazanie do HSCT





„STATki ważniejsze od PORTów”



IFN defect

IFNAR

IFN-I

STAT2, IRF9

IFN-I

IFN-III

STAT1

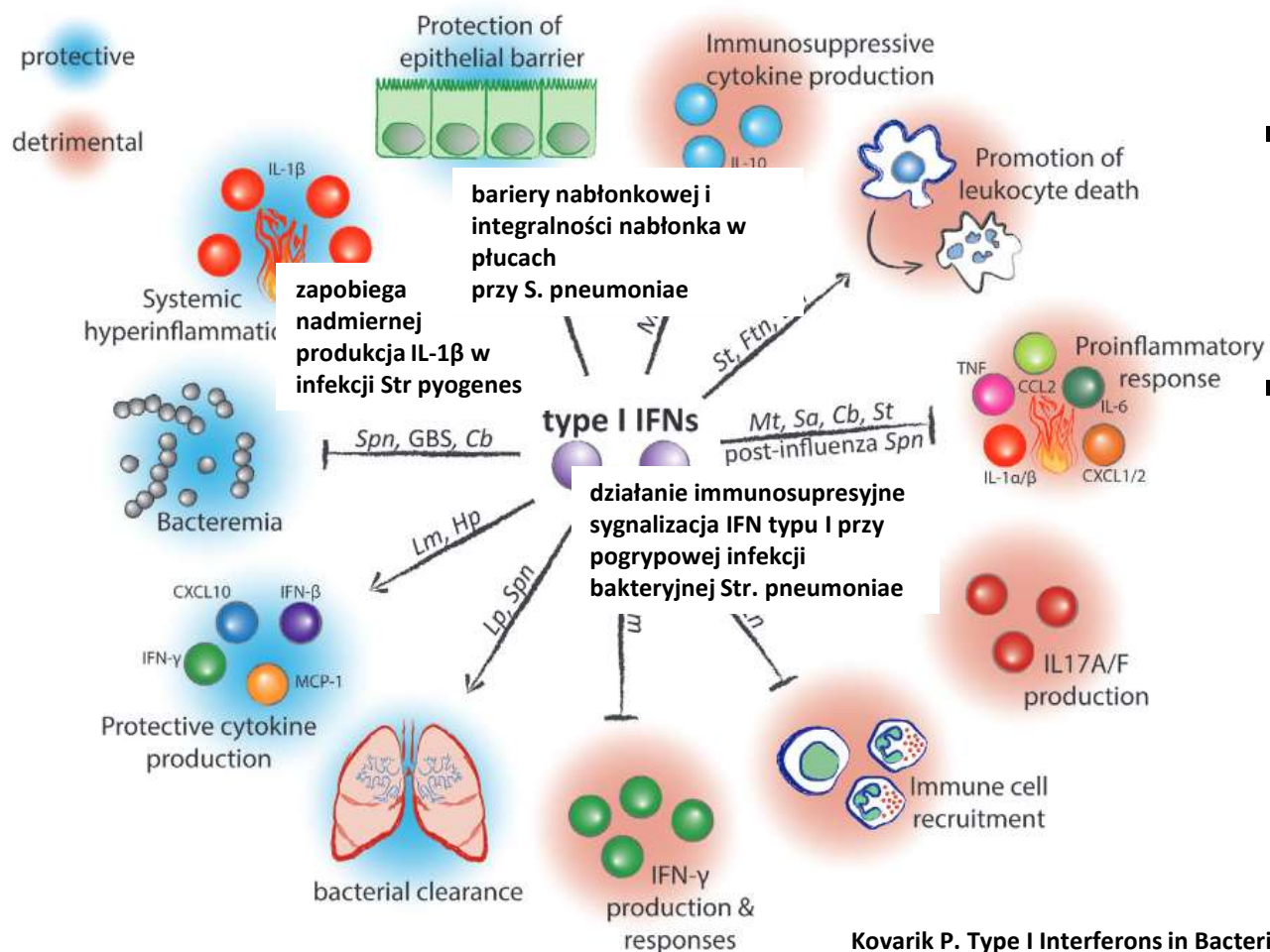
IFN-I

IFN-II

IFN-III

Clinical impact

ambivalentna rola IFN typu I w infekcjach bakteryjnych

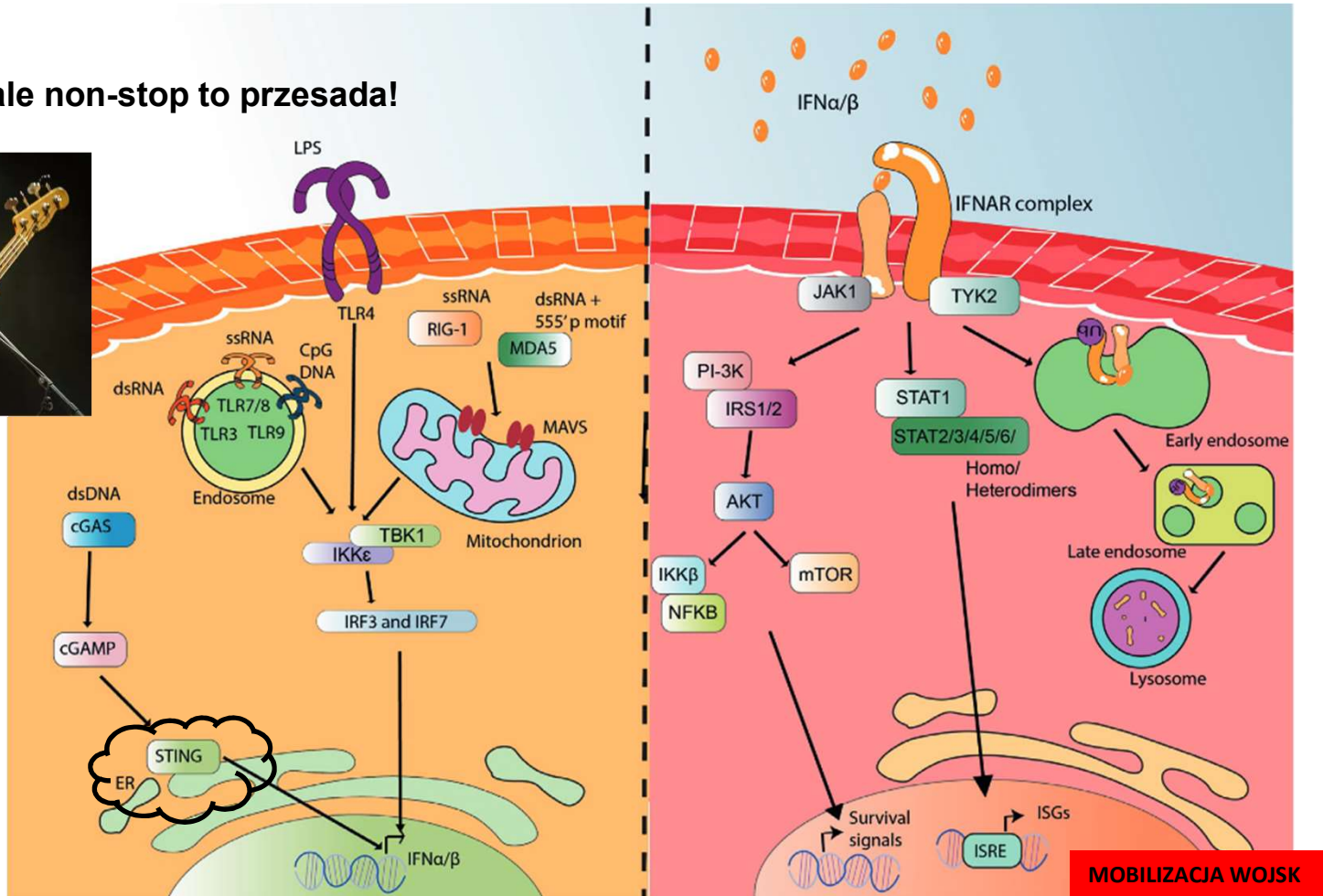


- IFN I są obecnie uważane za immunomodulatory
- cytokiny zdolne do wzmacniania lub osłabiania odpowiedzi immunologicznej w zależności od „kontekstu”

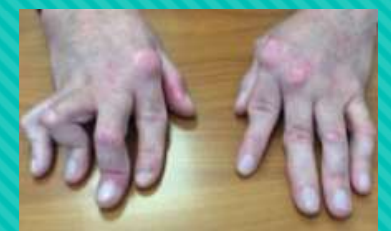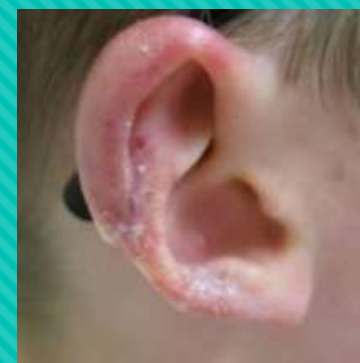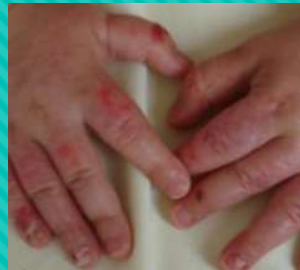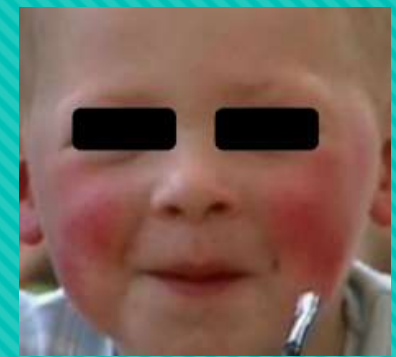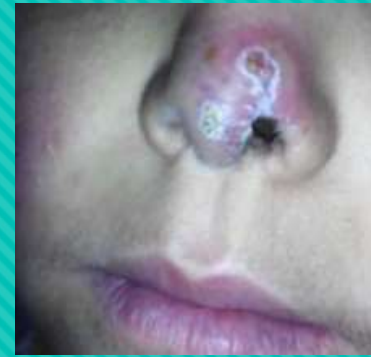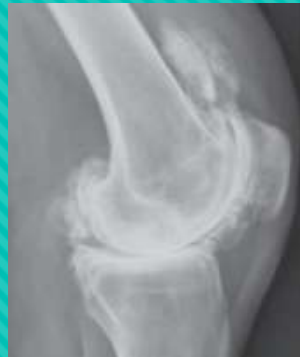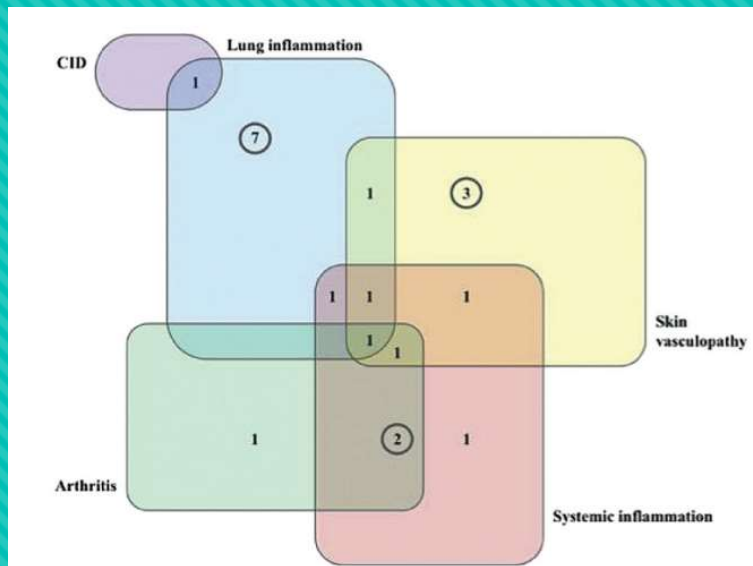
STING fajnie gra, ale non-stop to przesada!



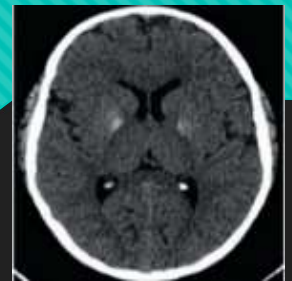STING-associated vasculopathy with onset in infancy (SAVI)



Sprooten J. Type I interferons and endoplasmic reticulum stress in health and disease. *Int Rev Cell Mol Biol*. 2020

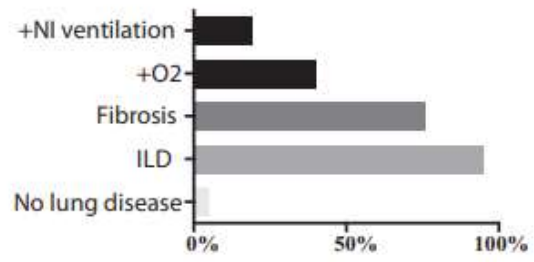


- gorączki
- zahamowanie wzrostu

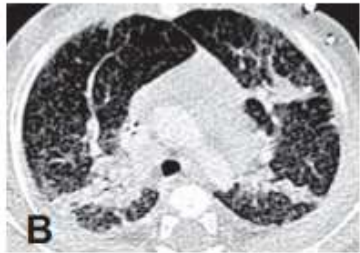


STING-associated vasculopathy with onset in infancy (SAVI)

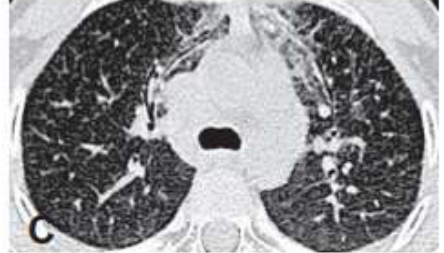
GOF STING
 ↑↑ IFN-β



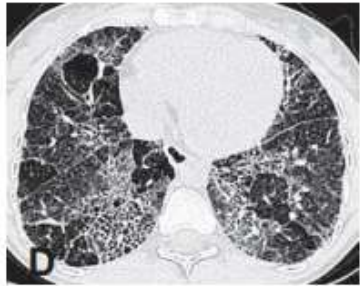A



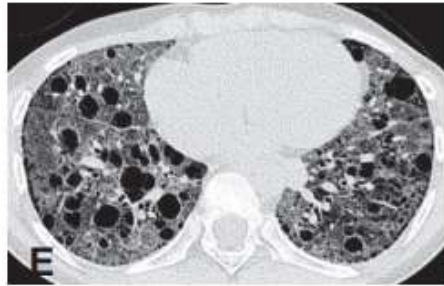
B



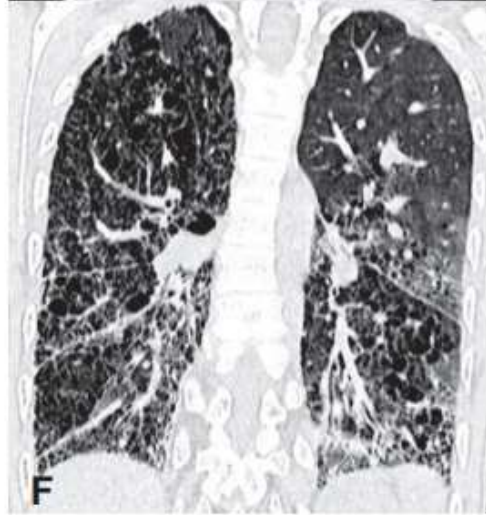
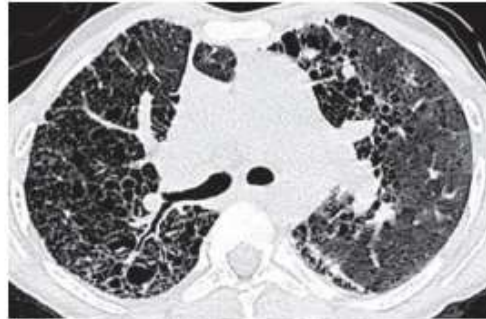
C



D

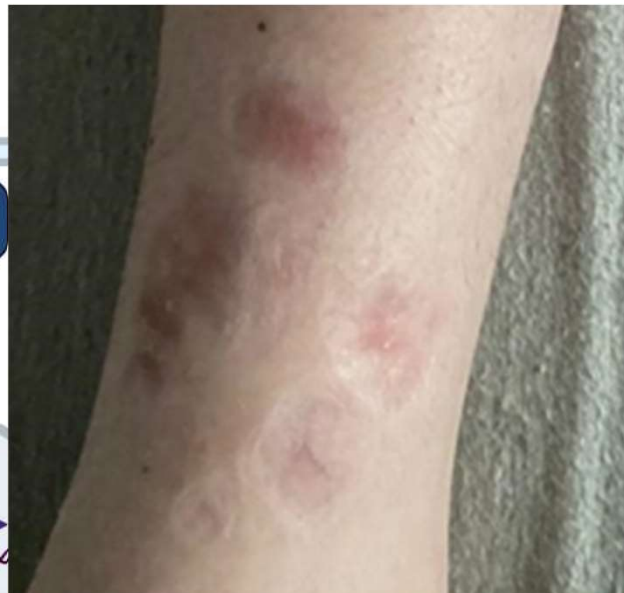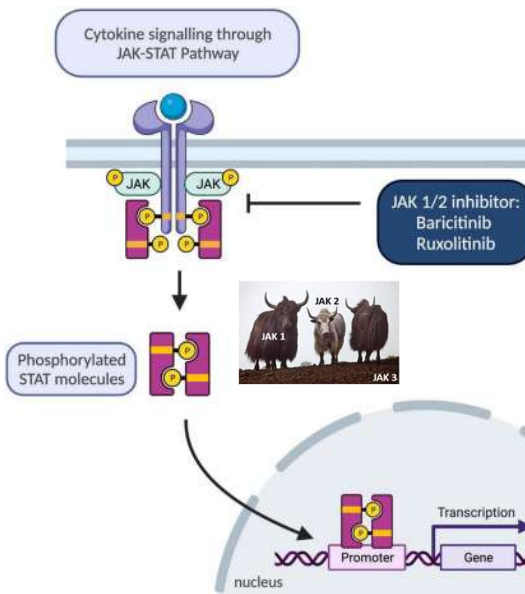

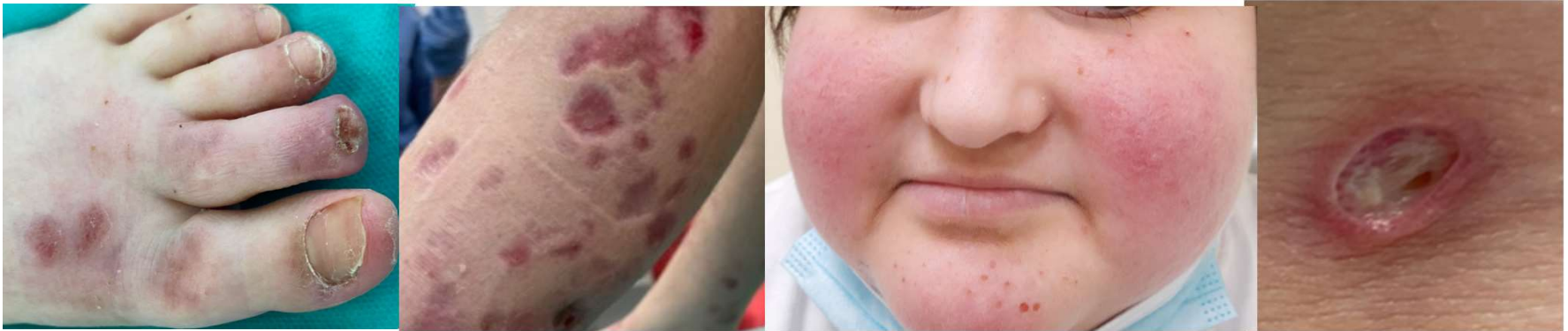
E



F

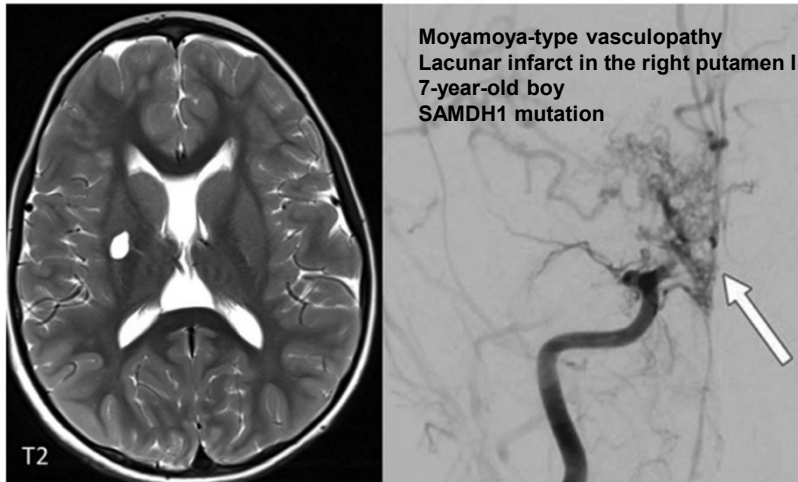
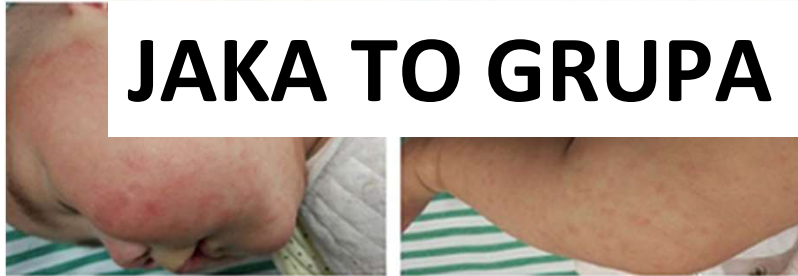Frémond ML. Overview of STING-Associated Vasculopathy with Onset in Infancy (SAVI) Among 21 Patients. *J Allergy Clin Immunol Pract.* 2021



SAVI lat 13

- leczona „bez efektu” jako ciężkie MIZS do 12 r.ż
- zmiany skórne z martwicą
- nadkażenia
- **ISTOTNA POPRAWA na JAKinibie**
- **siostra MIZS/śródmięzszowe zmiany w płucach**

JAKA TO GRUPA INTERFERONOPATII?



hiperintensywności istoty białej / **ZWAPNIENIA CT!!!**

„cerebral atrophy, large cerebral artery disease, bilateral striatal necrosis
masslike lesions, delayed myelination, periventricular leukomalacia,
microcephaly.....”

- szerokie spektrum **NIESPECYFICZNYCH** objawów neurologicznych (stop/regres/encefalopatia.....)

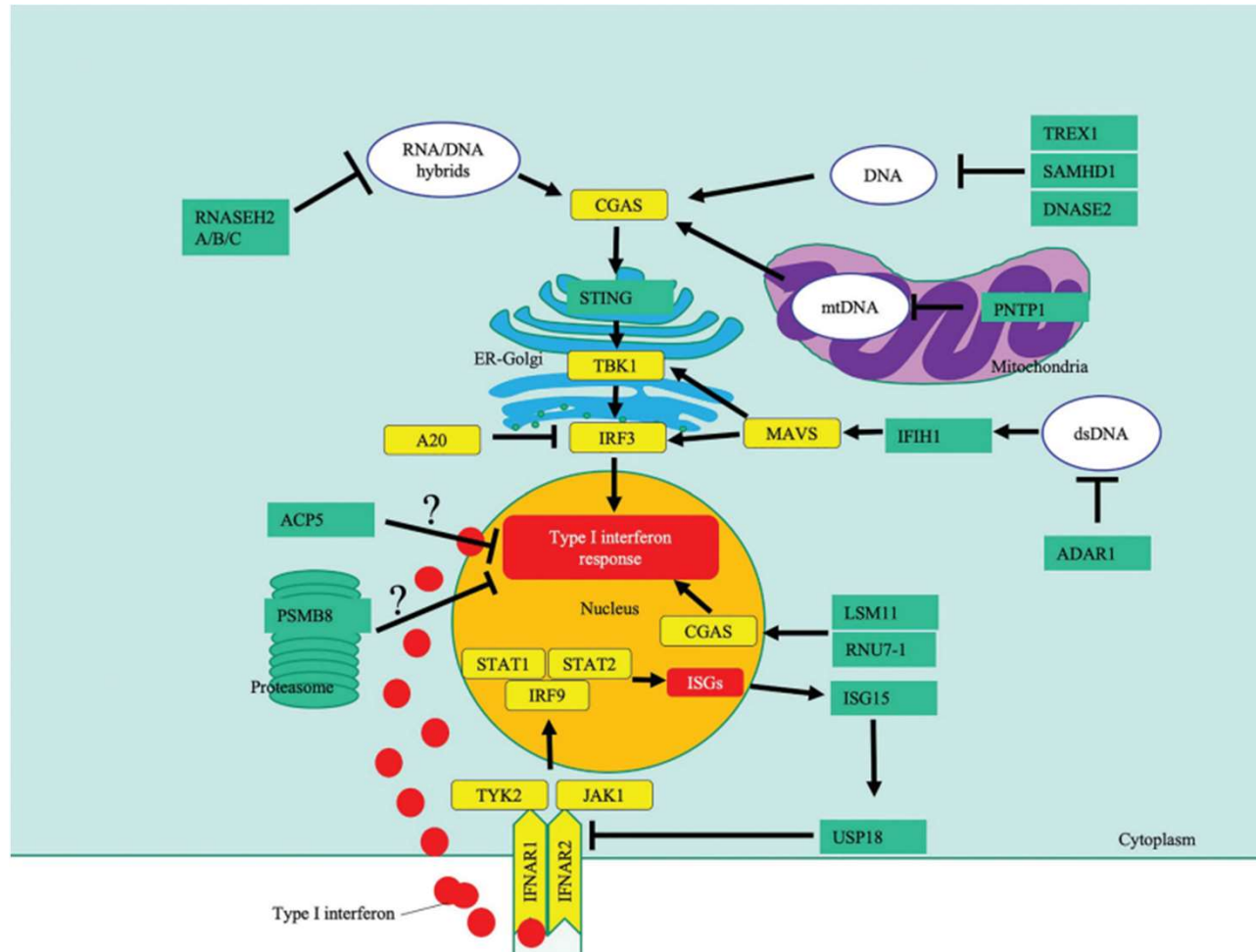


- zmiany skórne
- **waskulopatia** (skóra/OUN/siatkówka)
- **uszkodzenie wątroby**
- **SLE-like** (familial chilblain lupus)
- **TORCH – like u noworodków**

„**monogenic neuroinflammatory disorders of infancy**”

NIE ZAWSZE: infekcje

nawrotowe gorączki



AGS.....

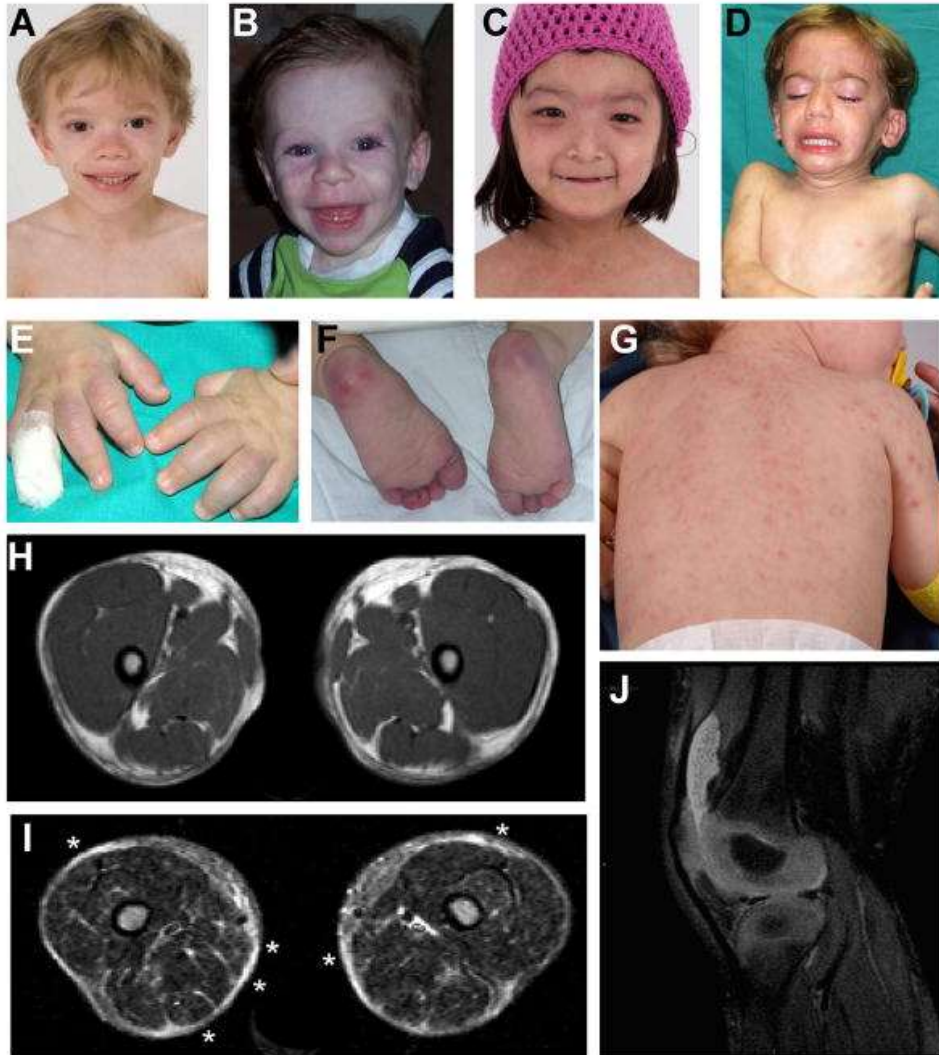
ZABURZONA HOMEOSTAZA KWASÓW NUKLEINOWYCH

„śmietnik” z własnych kwasów nukleinowych

- problem z przetworzeniem

„nadreaktywność” na kwasy nukleinowe

- problem z receptorami



PRAAS
proteasome-associated autoinflammatory
syndromes

Liu Y et.al
 Mutations in proteasome subunit β type 8 cause

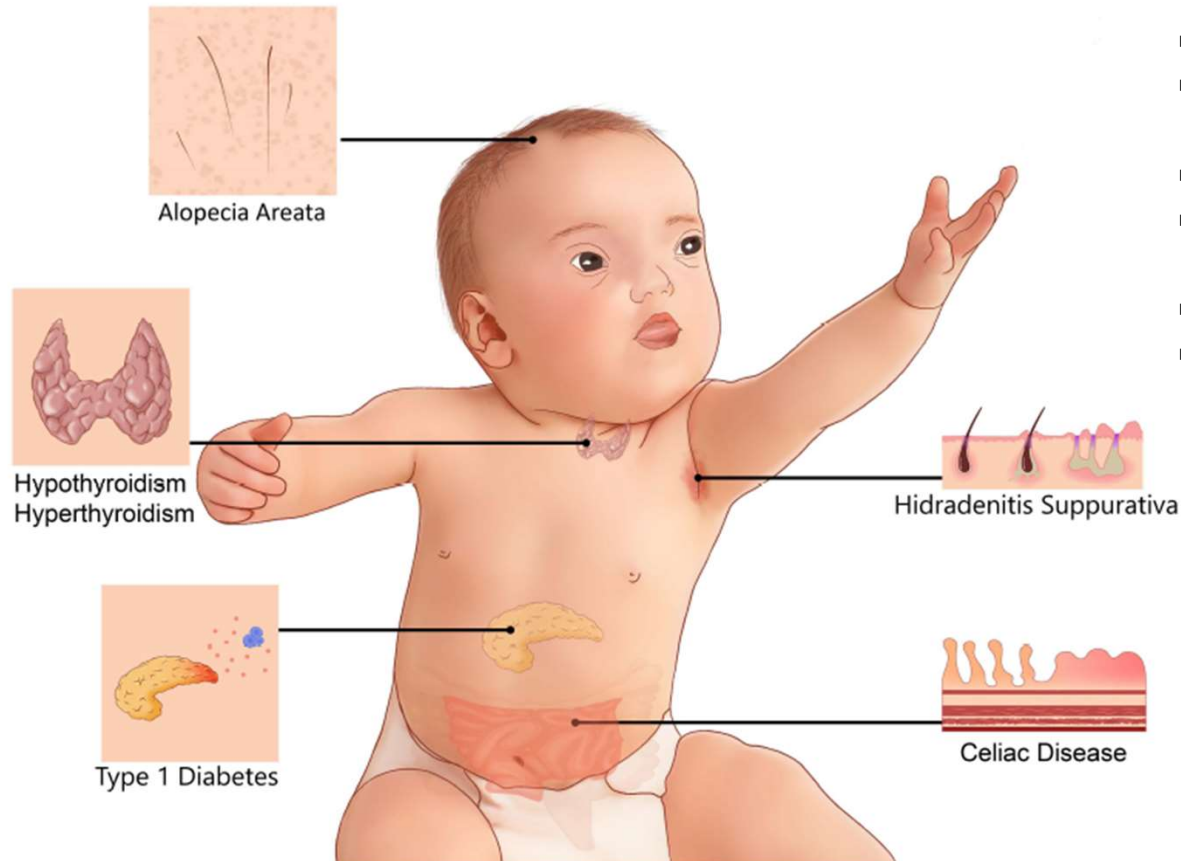
Chronic
Atypical
Neutrophilic
Dermatosis with
Lipodystrophy and
Elevated temperature



with evidence of genetic and phenotypic heterogeneity.

Arthritis and Rheumatism. 2012

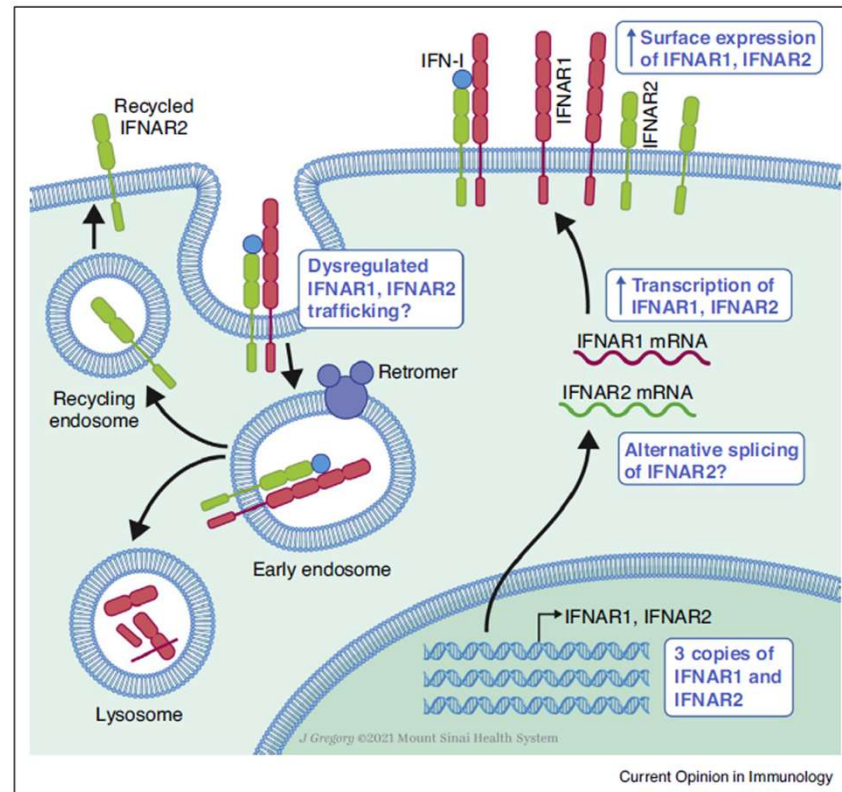
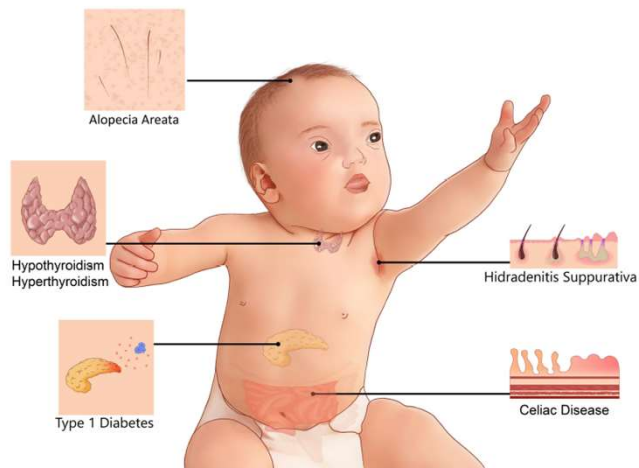
Pacjent z zespołem Down'a w gabinecie immunologa?



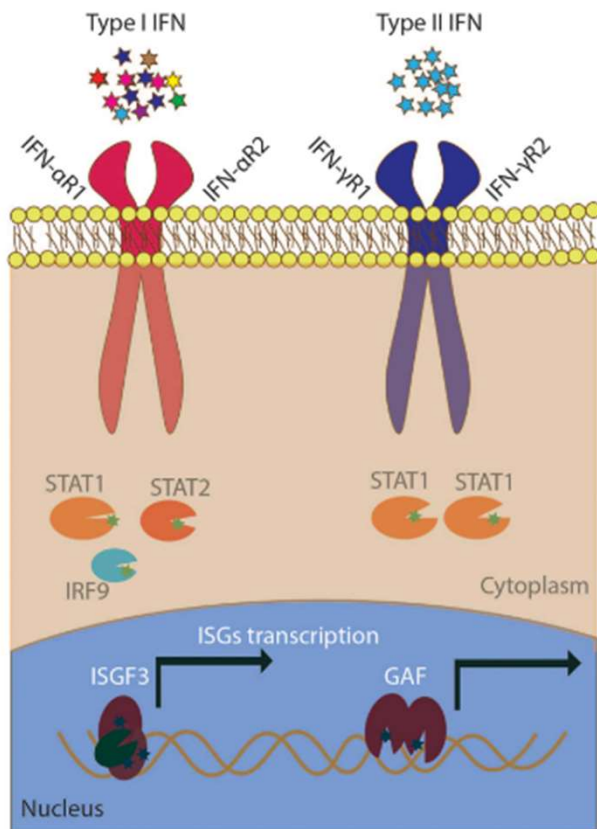
- infekcje układu oddechowego
- infekcje skórno-śluzówkowe
- problemy dermatologiczne
- białaczki
- ch.Alzheimera 30%
- artropatia

**Coś charakterystycznego
w ocenie
immunologicznej?**

- 225 genów na chromosome 21:
- **IFNAR1, IFNAR2**
- IFNGR2
- IL-10RB
- AIRE
-



Malle L, Bogunovic D. Down syndrome and type I interferon: not so simple. Curr Opin Immunol. 2021



	Euploid	Trisomy 21
Type I IFN (>10fg/ml)	1%	12%
Type II IFN (T-cell)	++	+++
IFN-αR1	++	+++
IFN-αR2	++	+++
IFN-γR1	++	++
IFN-γR2	++	+++
STAT1/pSTAT1 (Monocyte)	++	+++
STAT1/pSTAT1 (T-cell)	++	+
ISGF3	++	+++
GAF	++	+++
ISGs	++	+++

PARADOKS DOWNA'a

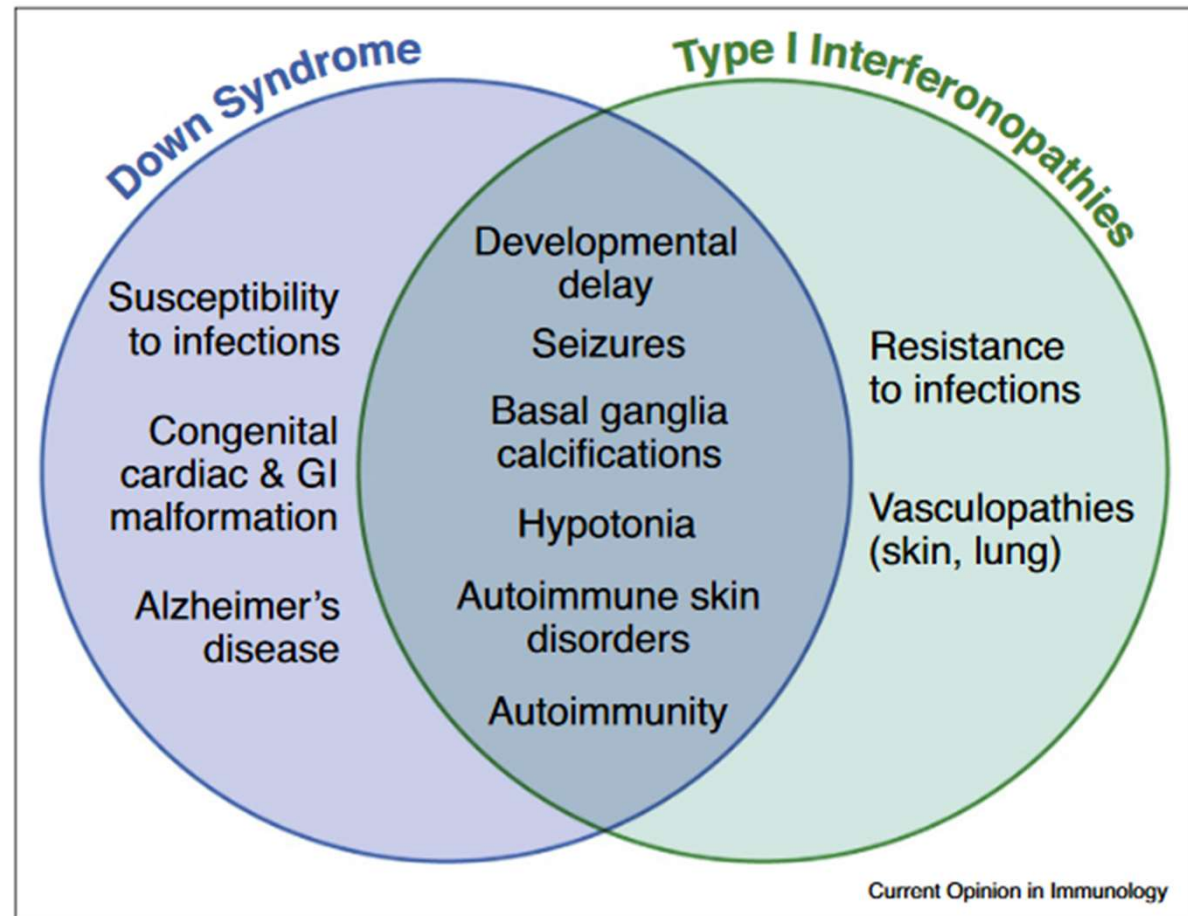
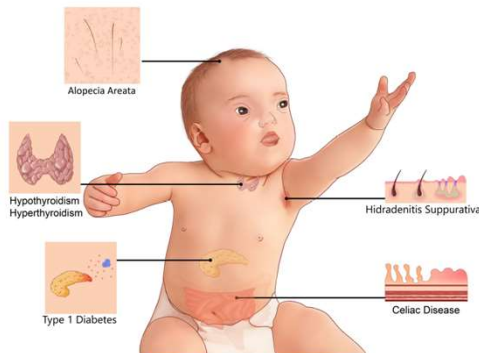
zwiększona odpowiedź na IFN

VS

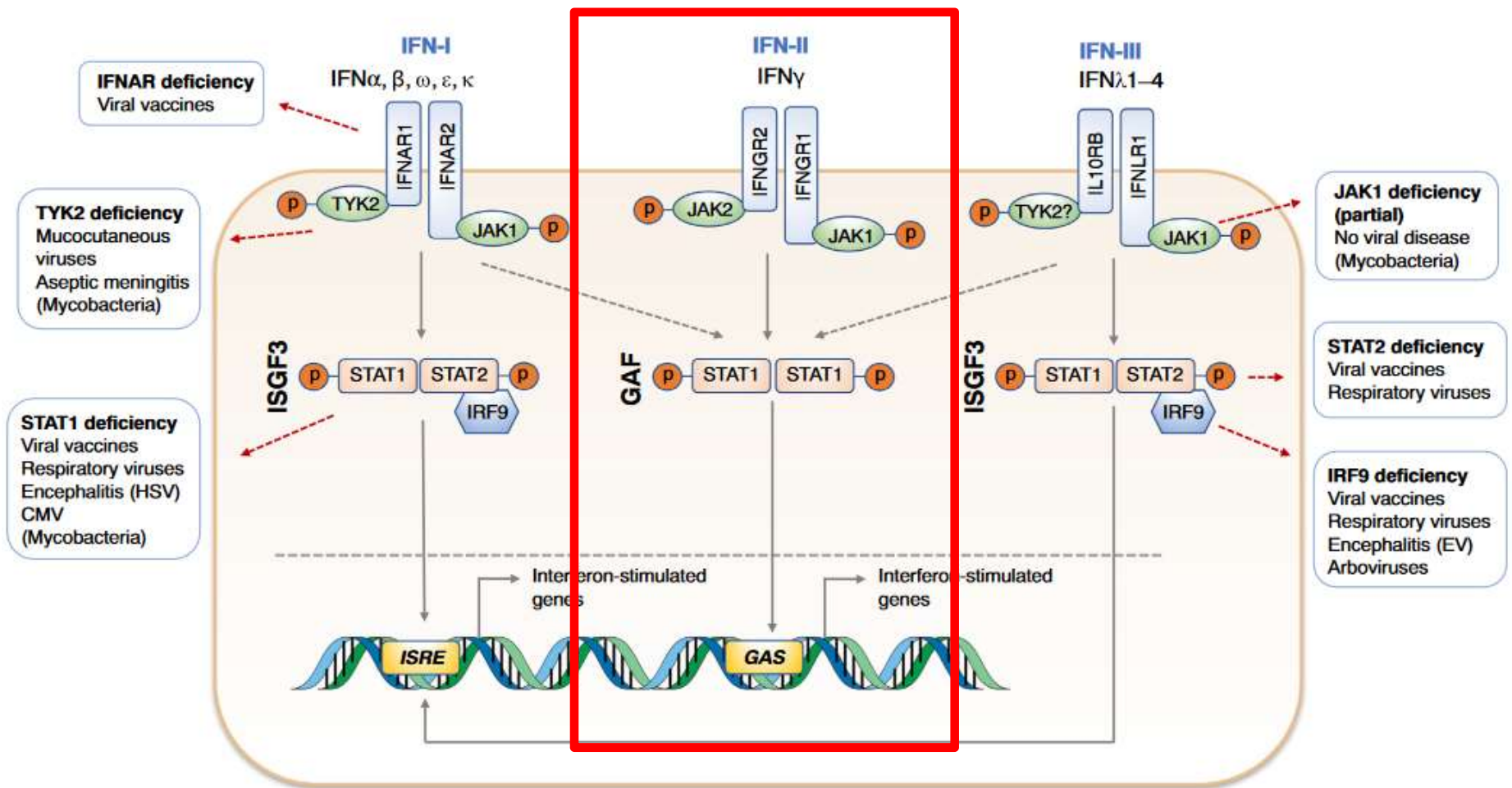
INFEKCJE

„paradoxical susceptibility to certain viral infections (SARS-CoV2/RSV, grypa)

Nowe spojrzenie na pacjenta z zespołem Down'a w gabinecie immunologa?

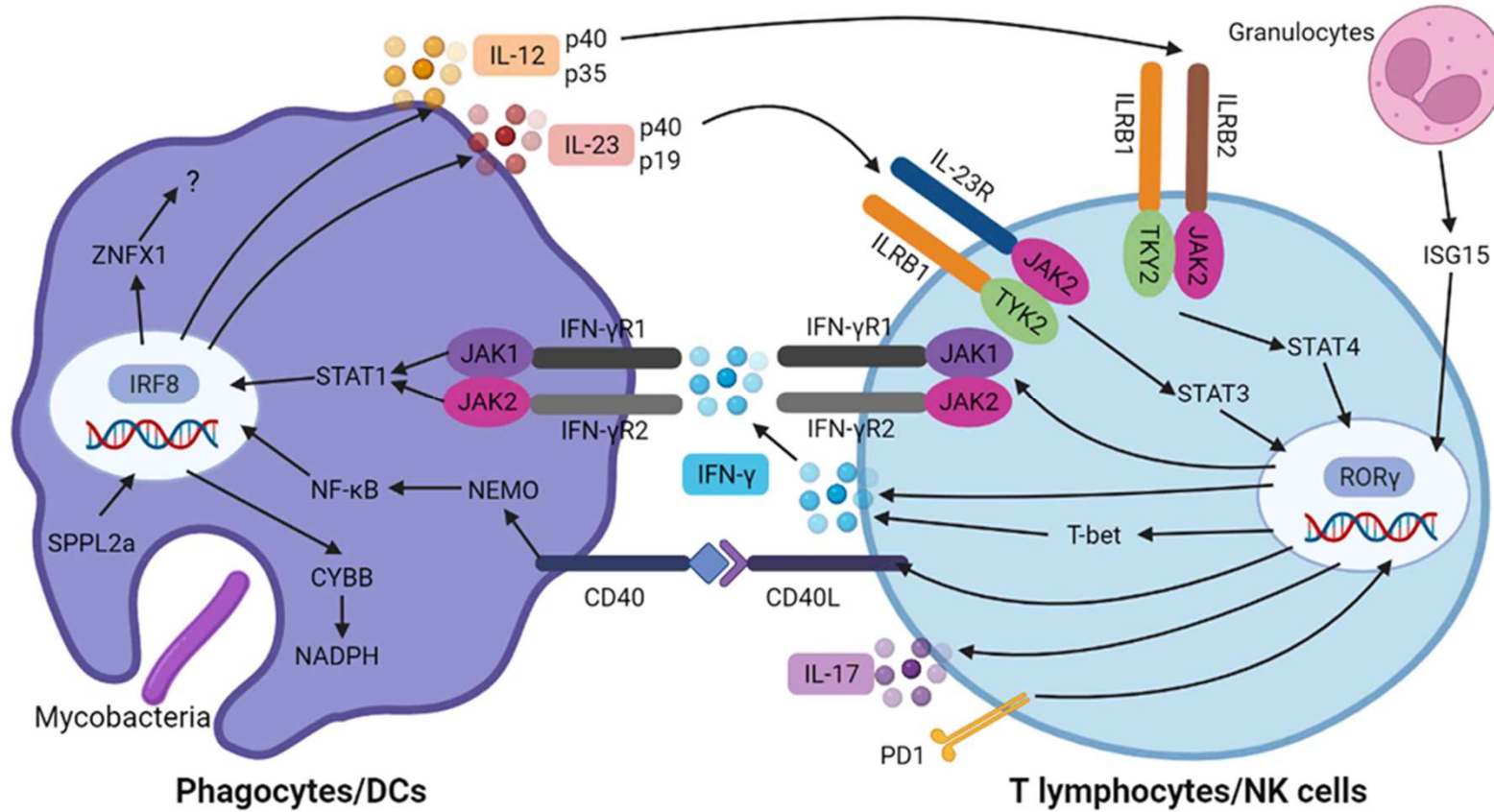


Malle L, Bogunovic D. Down syndrome and type I interferon: not so simple. Curr Opin Immunol. 2021



Duncan CJA. Genetic Lesions of Type I Interferon Signaling in Human Antiviral Immunity. Trends Genet. 2021

Mendelian susceptibility to mycobacterial disease (MSMD)

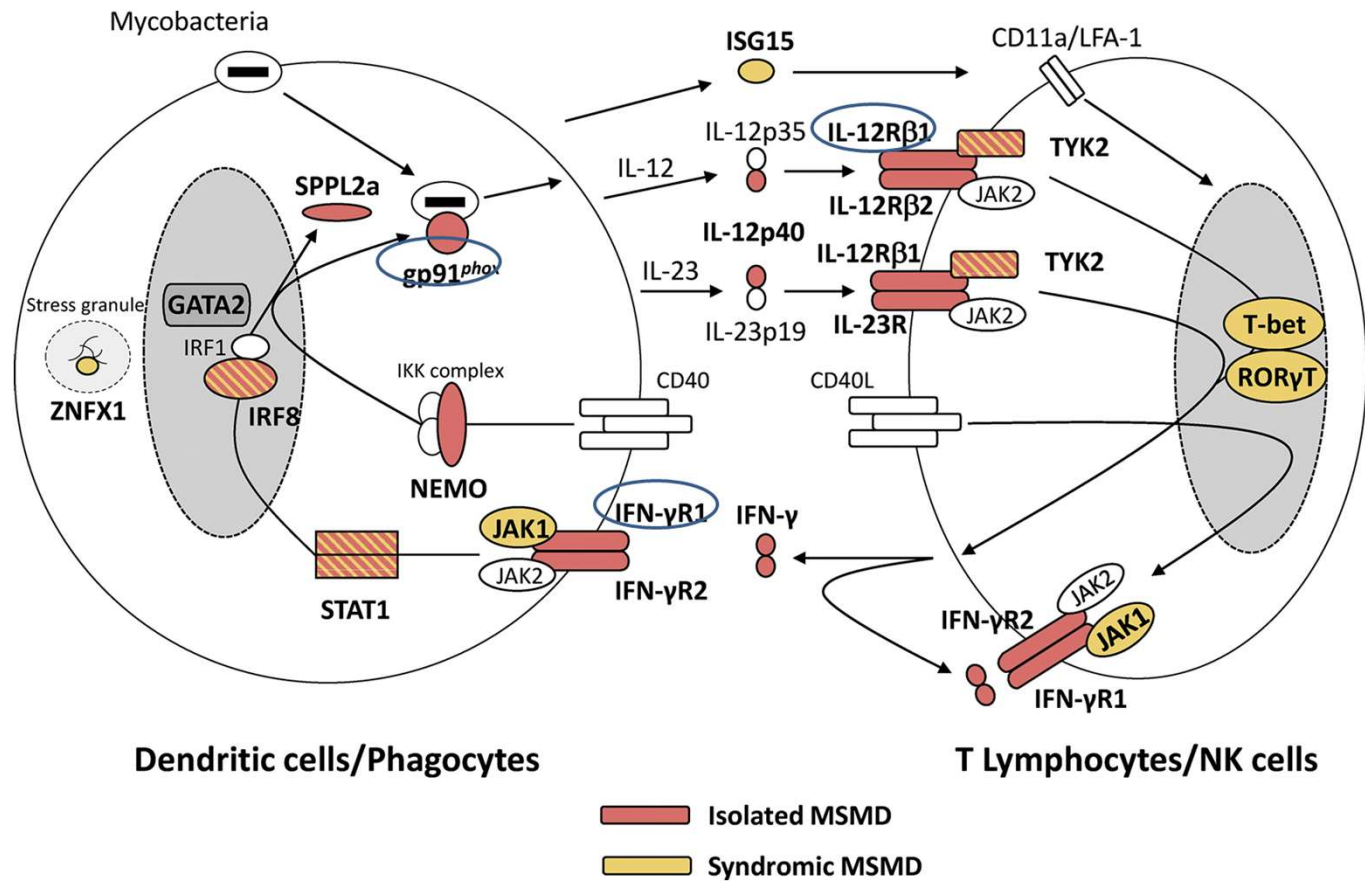


Mendelian susceptibility to mycobacterial disease (MSMD) > 19 genów

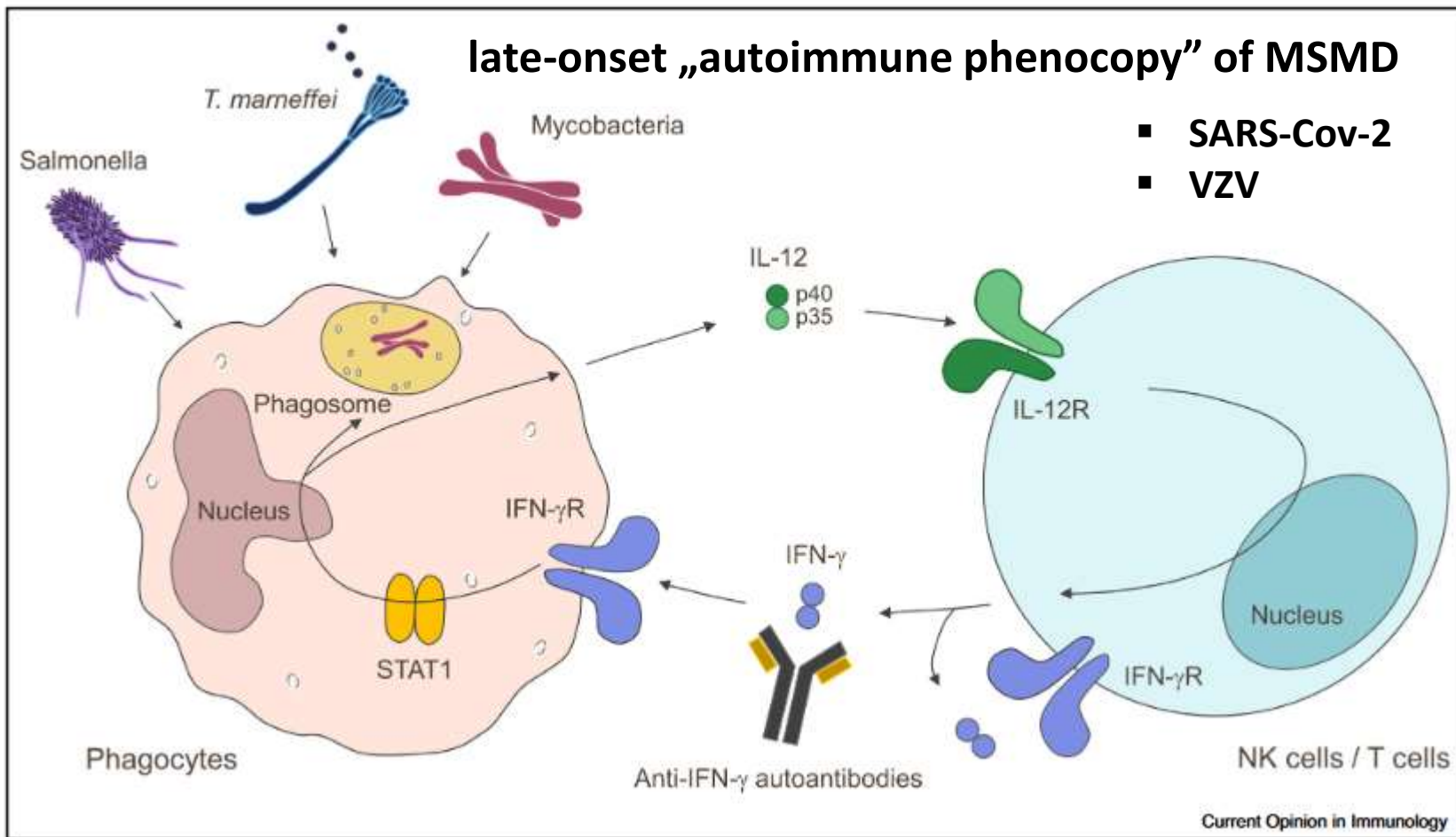
non-mycobacterial pathogens:

- Salmonella
- Listeria
- Histoplasma
- Toxoplasma

- IL12RB1 44%
- IFNGR1 17%
- IL12B 12%



Noma K, Mizoguchi Y, Tsumura M, Okada S. Mendelian susceptibility to mycobacterial diseases: state of the art. *Clin Microbiol Infect.* 2022
 Bustamante J. Mendelian susceptibility to mycobacterial disease: recent discoveries *Hum Genet.* 2020 Jun;139(6-7):993-1000



Shih HP. Anti-interferon- γ autoantibody-associated immunodeficiency. *Curr Opin Immunol.* 2021

Dwuletnie leczenie u Filipa:

- oparte o wielolekową terapię przeciwpłatkową
- liczne zabiegi operacyjne (oczyszczanie przetok)

- Zakończyło się sukcesem! Filip jest obecnie 24 letnim mężczyzną, który właśnie obronił „magisterkę” i zaczyna myśleć o założeniu rodziny (ma fajną dziewczynę, z którą mieszka)**

- Co ostatecznie rozpoznano u FILIPA ?**
- potwierdzenie genetyczne częściowego defektu receptora typu I dla INF gamma
- Co otrzymał jako leczenie biologiczne wspomagające terapię?**
- Interferon gamma

za mało IFN

za dużo IFN

DZIĘKUJĘ ZA
UWAGĘ

